

## Manajemen Sulit Intubasi pada Seksio Sesarea Emergensi dengan Pembesaran Kelenjar Tiroid

Renol Hamonangan Simatupang, Arif Ikhwandi, Ratih Kumala Fajar Apsari

Departemen Anestesiologi & Terapi Intensif Fakultas Kedokteran, Kesehatan Masyarakat, dan Keperawatan  
Universitas Gadjah Mada – RSUP Dr. Sardjito Yogyakarta

Received: 1 August 2025, Accepted: 21 August 2025 Publish: 11 March 2026

Correspondence: [renolhamonangansimatupang@gmail.com](mailto:renolhamonangansimatupang@gmail.com)

### Abstrak

Pasien obstetri yang menjalani operasi seksio sesarea dengan teknik anestesi umum memiliki risiko kegagalan intubasi trakea yang cukup tinggi. Hal ini disebabkan adanya perubahan fisiologi pada kehamilan yang menyebabkan perubahan hormonal, mekanis dan perubahan sirkulasi signifikan, yang menyebabkan terjadinya penyempitan diameter orofaring dan peningkatan resistensi saluran napas bagian atas. Pada pasien dengan pembesaran kelenjar tiroid yang disebabkan penyakit graves dapat menyebabkan deviasi dan kompresi trakea, sehingga mempersulit visualisasi laring dan intubasi endotrakeal. Hipertiroidisme juga dapat menyebabkan peningkatan laju metabolisme, takikardia, dan peningkatan konsumsi oksigen, yang meningkatkan risiko hipoksia selama periode apnea. Seorang wanita hamil G4P0A3, 35 minggu, *intra uterin growth retardation* (IUGR), impending eklampsia, ketuban pecah dini (KPD), suspek edema paru, hipertiroid dan pembesaran kelenjar tiroid dengan penyebab penyakit Graves yang menjalani seksio sesaria emergensi dengan teknik anestesi umum yang mengalami kesulitan intubasi. Intubasi berhasil setelah dilakukan oleh dokter anestesi yang lebih berpengalaman. Laringoskopi intubasi menggunakan video laringoskopi dengan pipa endotrakeal (ETT) 6.5 mm yang diisi dengan stilet dengan memposisikan ketinggian bantal 20–30° serta melepas tekanan krikoid. Pentingnya pemahaman fisiologi pada wanita hamil berikut dengan komorbid penyakit yang menyertai serta pemahaman akan manajemen sulit intubasi pada ibu hamil adalah kunci sukses dalam menangani kondisi kesulitan intubasi pada wanita hamil.

**Kata Kunci:** Manajemen jalan napas, sulit intubasi, anestesi umum, seksio sesarea, penyakit graves

## Difficult Intubation Management in Emergency Cesarean Section with Thyroid Gland Enlargement

### Abstract

Obstetric patients undergoing a cesarean section under general anesthesia are at increased risk of tracheal intubation failure. This is due to physiological changes during pregnancy, including significant hormonal, mechanical, and circulatory alterations that lead to narrowing of the oropharyngeal diameter and increased resistance of the upper airway. In patients with thyroid gland enlargement caused by Graves' disease, tracheal deviation and compression may occur, complicating laryngeal visualization and endotracheal intubation. Hyperthyroidism also contributes to an increased metabolic rate, tachycardia, and oxygen consumption, heightening the risk of hypoxia during apnea. We report a case of a 35-week pregnant woman (G4P0A3) with intrauterine growth restriction (IUGR), impending eclampsia, premature rupture of membranes (PROM), suspected pulmonary edema, hyperthyroidism, and thyroid enlargement due to Graves' disease, who underwent an emergency cesarean section under general anesthesia and experienced difficult intubation. Successful intubation was achieved by a more experienced anesthesiologist using video laryngoscopy with a 6.5 mm endotracheal tube (ETT) with a stylet, while positioning the head with a 20–30° elevation and releasing cricoid pressure. Understanding the physiological changes in pregnant women, along with associated comorbidities, and being well-versed in managing difficult airways in obstetric patients are crucial for successfully handling intubation difficulties in pregnancy.

**Keywords:** Airway management, difficult intubation, general anaesthesia, caesarean section, graves disease

## Pendahuluan

Penatalaksanaan jalan napas pada wanita hamil merupakan salah satu tantangan terbesar dalam praktik anestesi obstetri. Salah satu penyebabnya adalah peningkatan berat badan dan perubahan anatomi yang terjadi selama kehamilan, yang membuat jalan napas menjadi lebih sempit dan rentan terhadap manipulasi mekanis. Selain itu, tindakan bedah pada ibu hamil umumnya bersifat emergensi, dimana pasien dalam kondisi lambung penuh dan kapasitas residu fungsional menurun. Pada kondisi dalam tekanan, tim anesthesiologi harus bekerja untuk segera mengamankan jalan napas dalam kondisi yang kurang ideal untuk melakukan intubasi endotrakeal. Data epidemiologis menunjukkan bahwa Intubasi trakea yang sulit terjadi pada 5%–7% kasus, dan kejadian kegagalan intubasi diperkirakan sebesar 0,05%–0,35% pada populasi umum serta 0,15%–0,6% pada populasi obstetri.<sup>1</sup>

Perubahan fisiologi pada kehamilan menyebabkan perubahan hormonal, mekanis dan perubahan sirkulasi yang signifikan, yang bertujuan untuk memenuhi peningkatan metabolisme baik pada ibu maupun janin. Tingginya kadar progesteron dan estrogen selama kehamilan diduga menyebabkan retensi cairan yang berkontribusi pada pembengkakan disekitar leher, membran mukosa, dan saluran hidung, yang menyebabkan terjadinya penyempitan diameter orofaring dan peningkatan resistensi saluran napas bagian atas.<sup>2</sup> Pada pasien dengan penyakit Graves atau hipertiroidisme, pembesaran kelenjar tiroid dapat menyebabkan deviasi dan kompresi trakea, sehingga mempersulit visualisasi laring dan intubasi endotrakeal. Selain itu, hipertiroidisme juga dapat menyebabkan peningkatan laju metabolisme, takikardia, dan peningkatan konsumsi oksigen, yang meningkatkan risiko hipoksia selama periode apnea.<sup>3</sup> Laporan kasus ini dibuat untuk memahami manajemen kesulitan intubasi pada populasi ibu hamil yang menjalani seksio sesarea dengan anestesi umum.

## Kasus

### Anamnesis

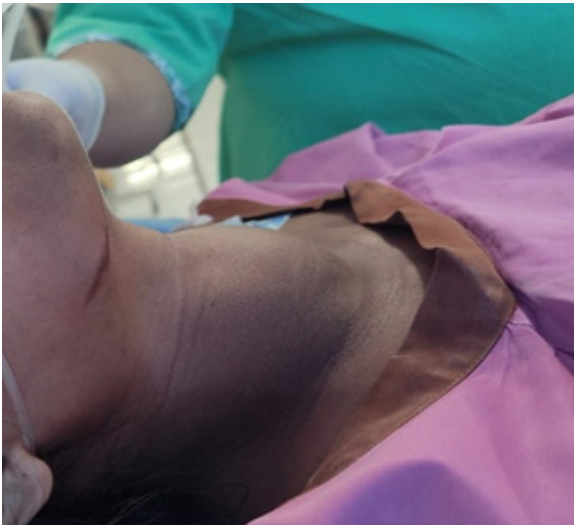Pasien wanita berusia 25 tahun akan dilakukan seksio sesarea emergensi dengan G4P0A3 usia kehamilan 35 minggu, dengan *intrauterine growth restriction* (IUGR), impending eklampsia, ketuban pecah dini (KPD) lebih dari 18 jam, suspek edema paru, hipertiorid yang disertai pembesaran kelear tiroid akibat penyakit Graves.

Riwayat hipertiroid diketahui sejak lima tahun lalu namun tidak rutin berobat. Pasien mengeluhkan sesak napas yang terjadi secara mendadak dan hanya merasa nyaman dalam posisi duduk. Gejala lain yang dialami antara lain tangan sering tremor, jantung berdebar, sering berkeringat, dan pembengkakan pada tungkai bawah. Pasien juga menyadari benjolan di leher semakin membesar dari waktu ke waktu. Tidak ada keluhan mual, muntah, atau pusing. Riwayat asma, hipertensi, penyakit jantung, alergi obat, maupun operasi sebelumnya disangkal. Makan dan minum terakhir 4 jam sebelum operasi. Riwayat pemakaian obat-obatan, propiltiourasil (PTU) diganti dengan thiamazole 2 x 10 mg sejak trimester kedua kehamilan, propranolol 1 x 40 mg, dan asam folat 1 x 1 tablet. Preoperasi diberikan dexamethason 10 mg intravena (i.v), MgSo4 4 gr i.v dilanjutkan dengan maintenance 1 gr/jam i.v, nifedipin 10 mg peroral dan furosemide 20 mg i.v.

### Pemeriksaan Fisik

Pasien tampak sesak dan hanya nyaman dalam posisi duduk. Berat badan 55,2 kg dan tinggi badan 154 cm, menghasilkan indeks massa tubuh (IMT) sebesar 23,38 kg/m<sup>2</sup>. Kesadaran compos mentis. Pada pemeriksaan kepala dan leher, ditemukan kedua bola mata proptosis (menonjol), Evaluasi LEMON: 3/5. *Look*: benjolan tiroid (+). *Evaluate*: pembukaan mulut tiga jari, jarak mentum-ke-hyoid tiga jari, jarak hyoid-ke-laring kurang dari dua jari (+). *Mallampati*: II, *obstruction*: benjolan tiroid (+) tanpa keluhan sumbatan napas. *Neck mobility*: normal.

Auskultasi paru menunjukkan suara ronki pada kedua lapangan paru. Bunyi jantung S1S2 reguler. Tekanan darah 193/93 mmHg, nadi 129 x/menit, frekuensi napas 32 x/menit, dan saturasi oksigen 99% dengan simple mask 10 liter per menit (lpm). Pemeriksaan abdomen menunjukkan janin



**Gambar 1. Foto Klinis pada Pasien dengan Pembesaran pada Kelenjar Tiroid**

#### Pemeriksaan Penunjang

**Tabel 1a. Hasil Laboratorium Pre Operasi**

Parameter	Hasil
Hemoglobin	12,7 g/dL
Hematokrit	38,1 %
Leukosit	$9,2 \times 10^3/\mu\text{L}$
Trombosit	170,000 / $\mu\text{L}$
Eritrosit	$4,7 \times 10^6/\mu\text{L}$
PT	10,7 detik
aPTT	38,4 detik
INR	0,97
SGOT	31 U/L
SGPT	13 U/L
Albumin	2,82 g/dL
BUN	7 mg/dL
Kreatinin	0,29 mg/dL
Natrium (Na)	138 mmol/L
Kalium (K)	4,3 mmol/L
Klorida (Cl)	106 mmol/L
Analisa Gas Darah	
pH	7,293
PCO <sub>2</sub>	41,8 mmHg
PO <sub>2</sub>	228 mmHg
HCO <sub>3</sub> <sup>-</sup>	19,8 mmol/L
SaO <sub>2</sub>	100 %
BE	-6,42
AaDO <sub>2</sub>	75,7

**Tabel 1b. Hasil Laboratorium Pre Operasi**

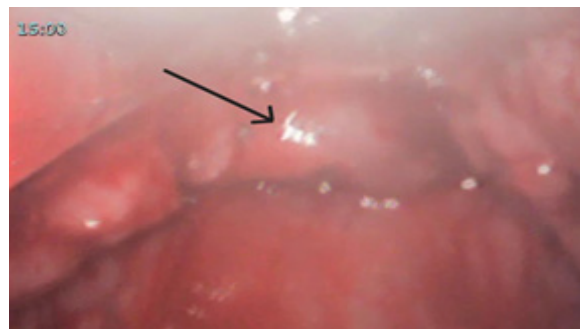Parameter	Hasil
Fungsi Tiroid	
TSH	<0.005 $\mu\text{IU/mL}$
Free T4	7.64 ng/dL
Urinalisis	
Protein	+4

tunggal hidup dengan denyut jantung janin 161 x/menit. Kedua ekstremitas bawah didapatkan edema.

Elektrokardiografi (EKG): sinus takikardi, HR 122x/menit, LAD, RBBB; kardiokografi (CTG): Kategori 2; denyut jantung janin (DJJ) 161x/menit; deselerasi sedang, *overshoot* (+).

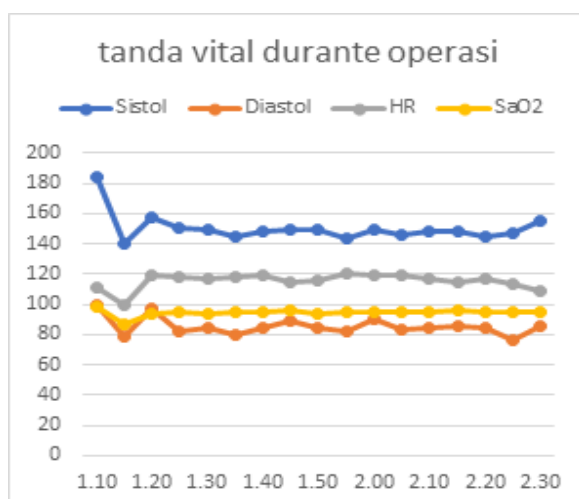
#### Pengelolaan Anestesi

Premedikasi dengan metoclopramid 10 mg i.v dan ranitidin 50 mg i.v. Hemodinamik sebelum induksi: TD 184/100 mmHg, nadi 111 x/menit, SpO<sub>2</sub> 98%. Bersamaan dengan tim obstetri melakukan desinfeksi lapangan operasi, preoksigenasi dilakukan selama 5 menit dengan simple mask 10 lpm, SpO<sub>2</sub> mencapai 99%, kemudian dilanjutkan dengan nasal kanul 5 lpm pada periode apnea. Induksi dilakukan dengan teknik *modified rapid sequence induction* (RSI) menggunakan fentanyl 100 mcg, propofol 100 mg, dan rocuronium 50 mg, dengan tekanan krikoid. Hemodinamik pasca induksi: TD 140/79 mmHg, nadi 100 x/menit, SpO<sub>2</sub> 97%. laringoskopi menggunakan video laringoskop didapatkan *Cormack-Lehane grade III* dengan epiglotis dan jaringan sekitarnya tampak edema dan hiperemis.



**Gambar 2. Epiglotis dan Jaringan Sekitar Tampak Edema dan Hiperemis**

Dua peserta didik (residen) secara begantian melakukan Percobaan laringoskopi intubasi, namun gagal. Intubasi berhasil setelah dilakukan oleh dokter anestesi yang lebih berpengalaman setelah mengevaluasi posisi ketinggian bantal kepala menjadi 20°–30°, dan melepas tekanan pada krikoid. Rumatan anestesi dengan O<sub>2</sub>/air dan sevoflurane. Kemudian dengan sangat berhati-hati dilakukan pemasangan pipa nasogastrik (NGT). Incisi oleh tim obstetri dimulai setelah percobaan intubasi orang kedua. Induction-delivery (ID) time 13 menit. APGAR skor 1 pada menit 5, APGAR skor 5 pada menit 8. Operasi berlangsung selama 1 jam 20 menit. Obat-obatan durante operasi: oksitosin 10 IU i.v dengan pengenceran, fentanyl 50 mcg i.v, dexametashon 10 mg i.v, furosemid 20 mg i.v, paracetamol 1 gr i.v.



Grafik 3. Tanda Vital Durante Operasi

#### Pengelolaan Pascabedah

Pascaoperasi, pasien dirawat di ICU dengan support ventilator. total perawatan ICU selama tiga hari. Hemodinamik selama di ICU berkisar 130–150/80–100 mmHg, nadi 100–110 x/menit, dan SpO<sub>2</sub> 98–100%. Terapi di ICU meliputi pemantauan ketat tanda vital dan pemberian terapi intravena, antara lain: cefotaxime 1 g/12 jam i.v, fentanyl 300 mcg kontinyu, paracetamol 1 g/8 jam i.v, omeprazole 40 mg/24 jam i.v, furosemide 20 mg/8 jam i.v, dexamethasone 5mg/8 jam i.v, PTU via NGT 200 mg/8 jam, dan propranolol via NGT 40 mg/24 jam. Selama periode pascabedah, juga dilakukan pemeriksaan penunjang lanjutan

berupa foto thorax dan laboratorium. Pada pemeriksaan thorax pasca operasi didapatkan kesan edema paru dengan kardiomegali.

Tabel 2. Hasil Laboratorium Pascaoperasi

Parameter	Hasil
Hemoglobin	13.1 g/dL
Hematokrit	38.1 %
Leukosit	16.5 ×10 <sup>3</sup> /μL
Trombosit	181,000 /μL
SGOT	38 U/L
SGPT	13 U/L
Albumin	2.72 g/dL
BUN	–
Kreatinin	0.31 mg/dL
Natrium (Na)	138 mmol/L
Kalium (K)	4.3 mmol/L
Klorida (Cl)	106 mmol/L
Analisa Gas Darah	
pH	7.338
PCO <sub>2</sub>	35.9 mmHg
PO <sub>2</sub>	109.2 mmHg
HCO <sub>3</sub> <sup>-</sup>	18.8 mmol/L
SaO <sub>2</sub>	98 %
BE	-6.27
AaDO <sub>2</sub>	59.3

#### Pembahasan

Kehamilan merupakan periode yang ditandai dengan perubahan fisiologis signifikan pada tubuh wanita untuk mendukung pertumbuhan dan perkembangan janin. Perubahan-perubahan ini melibatkan hampir seluruh sistem organ dan dimulai sejak awal kehamilan. Pemahaman yang baik tentang perubahan fisiologis selama kehamilan penting bagi tenaga kesehatan untuk membedakan perubahan normal dari kondisi patologis.<sup>4,5</sup> Pada kasus ini, pasien hamil yang disertai dengan komplikasi kehamilan seperti *impending* eklampsia yang memicu terjadinya edema paru. Edema paru sendiri dapat didefinisikan sebagai akumulasi cairan abnormal di luar pembuluh darah dalam parenkim paru, yang menyebabkan pertukaran gas yang terganggu pada tingkat alveolus dan berpotensi

menyebabkan gagal napas. Pada kehamilan, penyebab paling umum edema paru akut berkaitan dengan pre-eklampsia berat. Penyebab lainnya seperti kardiomiopati peripartum, kehamilan ganda, infeksi, dan kelebihan cairan. Gambaran klinis edema paru termasuk sesak napas yang semakin memburuk, ronkhi pada auskultasi paru, dan hipoksia yang memburuk.<sup>6</sup>

Masalah lain yang didapat pada pasien ini adalah adanya kondisi hipertiorid yang belum terkontrol disertai dengan pembesaran kelenjar tiroid yang disebabkan oleh penyakit graves. Setiap pasien hipertiorid sebaiknya dikontrol sampai status eutiroid tercapai sebelum menjalani operasi elektif. Namun, pada situasi darurat seperti seksio sesarea emergensi, seorang ahli anestesi dapat menjumpai pasien yang belum mendapatkan pengobatan yang memadai.<sup>7</sup> Hipertiorid pada ibu hamil yang tidak terkontrol dan yang tidak ditangani dengan baik dapat menyebabkan hipertioridisme pada janin dan neonatus akibat *transfer transplasenta thyrotropin receptor antibody* (TRAb) yang bersifat stimulasi. Secara klinis, hipertiorid neonatal terjadi pada sekitar 1% bayi yang lahir dari ibu dengan penyakit Graves.<sup>8</sup>

Penatalaksanaan penyakit graves pada kehamilan bertujuan untuk mencapai eutiroid maternal dengan efek minimal pada janin. Obat antitiorid (OAT) merupakan terapi pilihan, namun perlu pertimbangan khusus karena dapat menembus plasenta. PTU direkomendasikan pada trimester pertama karena risiko teratogenik yang lebih rendah dibanding thiamazole/ metimazol (MMI). Setelah trimester pertama, dapat dilakukan pergantian ke MMI.<sup>9</sup> Adapun konsiderasi yang harus kita ingat pada pasien-pasien dengan penyakit graves meliputi: 1. Sirkulasi hiperdinamik yang dapat menyebabkan gagal jantung dengan curah jantung tinggi, 2. Disritmia jantung, 3. Manajemen jalan napas sulit yang berhubungan dengan pembesaran kelenjar tiroid, dan 4. Terjadinya krisis tiroid.<sup>7</sup>

Pada pasien hamil dengan penyakit graves, manajemen jalan napas dapat menjadi sulit karena perubahan yang dipicu oleh kehamilan, seperti peningkatan berat badan secara umum,

pembesaran payudara, edema mukosa saluran napas, dan peningkatan risiko aspirasi paru. Anestesi regional dapat menjadi pilihan yang lebih disukai untuk operasi seksio sesarea atau prosedur lain di bagian abdomen bawah; metode ini lebih mudah dan lebih aman pada pasien seperti ini. Anestesi regional juga menghindari manipulasi jalan napas yang berpotensi sulit.<sup>7</sup>

Pertimbangan dilakukan seksio sesarea emergency pada pasien ini adalah kondisi janin mulai tidak sejahtera didalam kandungan, dimana dari pemeriksaan didapatkan CTG Kategori 2, yang mana setelah dilakukan resusitasi, kondisi ini tidak membaik serta kondisi ibu yang semakin sesak. Adapun pemilihan teknik anestesi umum pada kasus ini didasarkan pada pertimbangan kondisi klinis pasien, dimana pasien mengeluhkan sesak napas berat dan hanya merasa nyaman dalam posisi duduk yang disebabkan oleh edema paru. Perencanaan dan persiapan yang baik sangat penting pada tindakan anestesi umum pada ibu hamil. Beberapa komponen penting yang perlu diperhatikan pada teknik anestesi umum, antara lain: penilaian jalan napas yang adekuat dan tepat waktu, pertimbangan status puasa, profilaksis aspirasi secara farmakologis, posisi pasien yang optimal, preoksigenasi yang memadai, serta penyediaan jalan napas yang aman (biasanya dengan pemasangan pipa endotrakeal setelah induksi anestesi cepat/RSI).<sup>10</sup>

Ketika menangani jalan napas pada wanita hamil dengan hipertioridisme, penilaian pra-anestesi yang cermat sangat penting yang meliputi evaluasi riwayat medis, pemeriksaan fisik, dan pemeriksaan laboratorium yang relevan. Hal ini menekankan pentingnya perencanaan dan persiapan. Dengan memahami perubahan fisiologis selama kehamilan dan kondisi yang menyertai serta persiapan anestesi yang baik, diharapkan masalah jalan napas dapat diantisipasi dan diminimalkan.<sup>11</sup> Pada kasus ini penilaian jalan napas dilakukan dengan evaluasi LEMON dan didapatkan skor 3 positif dari 5 parameter, dengan kesimpulan risiko sulit intubasi. Tindakan untuk mencegah atau mengurangi dampak berbahaya dari aspirasi akibat isi lambung merupakan komponen penting dalam anestesi

umum obstetrik. Pada kasus ini status puasa pasien belum cukup, pemberian premedikasi ranitidin i.v dan metoclopramid i.v diharapkan dapat mencegah terjadinya regurgitasi isi lambung. Pengosongan lambung pada wanita hamil yang tidak sedang dalam proses persalinan serupa dengan wanita tidak hamil, namun dapat mengalami perlambatan akibat persalinan dan penggunaan analgesik opioid.<sup>10</sup> Manajemen jalan napas pada wanita hamil dengan penyakit Graves memiliki beberapa tantangan dan pertimbangan khusus. Kedua kondisi tersebut dapat menyebabkan perubahan anatomi dan fisiologi yang berdampak signifikan pada pengelolaan jalan napas.

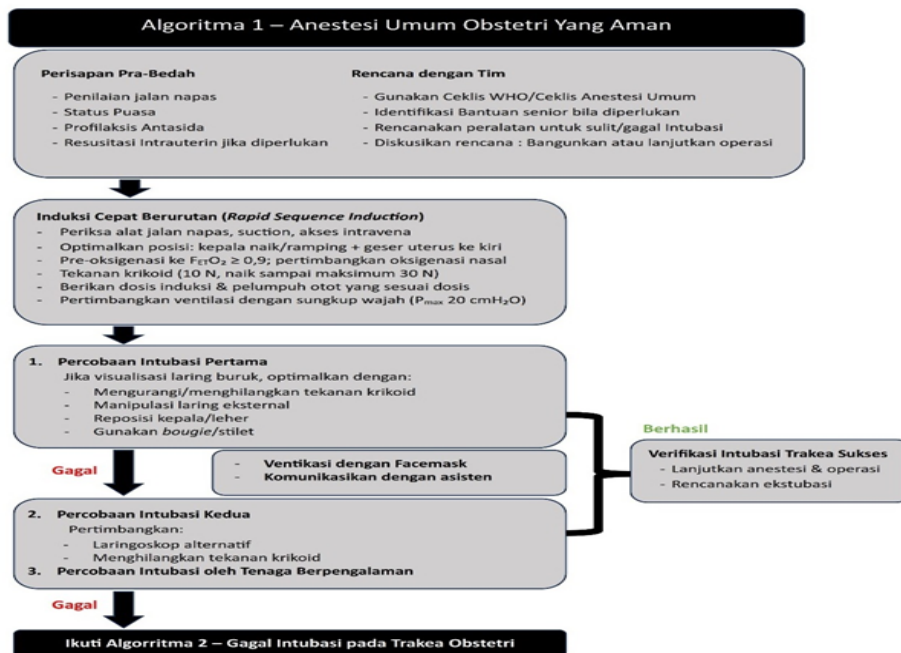
Pra-oksigenasi yang adekuat merupakan langkah kunci dalam manajemen jalan napas pada kedua kelompok pasien ini. Teknik pra-oksigenasi yang efektif dapat membantu memperpanjang waktu apnea yang aman. Pada wanita hamil, posisi kepala yang ditinggikan 20–30 derajat selama pra-oksigenasi dapat meningkatkan kapasitas residu fungsional, meningkatkan manipulasi jalan napas dan memperbaiki visualisasi laring. Aliran gas > 10 L/menit dan *face mask* yang minim kebocoran diperlukan untuk oksigenasi yang efektif.<sup>10,11</sup> Teknik alternatif yaitu dengan memberikan pra-oksigenasi dengan oksigenasi apnoeic saat intubasi trakeal seperti yang dilakukan pada kasus ini. Dengan memberikan Insufflasi oksigen 5 L/min melalui kanula nasal disebutkan dapat memperpanjang waktu apnoeic dengan mempertahankan aliran besar oksigen saat percobaan intubasi.<sup>10,11</sup> Penggunaan tekanan krikoid masih diperdebatkan. Meskipun panduan jalan napas *Obstetric Anaesthetists' Associations/ Difficult Airway Society (OAA/DAS)* merekomendasikannya, belum banyak bukti terkait efektivitasnya dalam mengurangi aspirasi dan dapat meningkatkan kesulitan manajemen jalan napas jika tidak dilakukan dengan baik.<sup>10,11</sup> Pada kasus ini, intubasi trakea berhasil dilakukan setelah melepas tekanan krikoid. Hal ini dikarenakan adanya kecurigaan bahwa tekanan krikoid pada kasus ini justru menyebabkan visualisasi selama laringoskopi terganggu.

Pemilihan teknik induksi anestesi juga penting. Induksi cepat dengan propofol dan rocuronium dapat dipertimbangkan, dengan persiapan sugammadex untuk reversal cepat jika diperlukan. Pada wanita hamil, induksi cepat dengan teknik RSI umumnya direkomendasikan untuk mengurangi risiko aspirasi.<sup>11,12</sup> Transfer obat anestesi melalui plasenta dapat memengaruhi kondisi bayi. Opioid sering digunakan saat induksi anestesi untuk menekan respons stres akibat laringoskopi dan mengurangi risiko pasien terbangun selama prosedur.<sup>12</sup> Tim neonatologi harus diberi informasi mengenai penggunaan obat-obatan ini.

Penggunaan videolaringoskop sebagai alat intubasi lini pertama semakin direkomendasikan, terutama pada kasus-kasus yang diprediksi sulit. Videolaringoskop dapat memberikan visualisasi laring yang lebih baik dan meningkatkan tingkat keberhasilan intubasi. Videolaringoskop adalah perangkat lini pertama untuk intubasi pada pasien hamil.<sup>10-12</sup> Algoritma manajemen jalan napas yang dikeluarkan oleh *Obstetric Anaesthetists' Associations/ Difficult Airway Society (OAA/DAS)* merekomendasikan maksimal 3 kali percobaan intubasi, dengan percobaan ketiga harus dilakukan oleh ahli anestesi yang lebih berpengalaman.

Jika terjadi kegagalan intubasi, algoritma manajemen jalan napas sulit harus diikuti. Ini meliputi optimalisasi posisi kepala, penggunaan adjuvan seperti bougie, dan pertimbangan penggunaan alat jalan napas supraglotis atau ventilasi *face mask* untuk mempertahankan oksigenasi. Pada wanita hamil, keputusan untuk melanjutkan operasi atau membangunkan pasien harus diambil berdasarkan urgensi operasi dan status ibu dan janin.<sup>11,12</sup> Pada kasus ini, insisi diputuskan setelah percobaan intubasi orang kedua, dengan pertimbangan untuk menghindari paparan obat anestesi yang terlalu lama pada janin, dan dengan pertimbangan ventilasi oksigen masih dapat diberikan dengan adekuat serta tidak terjadinya regurgitasi isi lambung selama periode percobaan intubasi.

Kegagalan intubasi trakea serta risiko terjadinya



**Gambar 4.** Algoritma 1 dari *Obstetric Anaesthetists' Associations/ Difficult Airway Society (OAA/DAS)* – anestesi umum obstetri yang aman. WHO: *World Health Organization*; FETO<sub>2</sub>: fraksi end-tidal oksigen; Pmax: tekanan inflasi maksimal.<sup>10-12</sup>

aspirasi pneumonia pada pasien dengan kondisi hamil secara historis telah menjadi komplikasi anestesi umum yang paling ditakutkan. Saat ini panduan yang lebih terperinci untuk penanganan intubasi sulit pada kasus obstetri telah dikembangkan. Namun, penting untuk diingat bahwa tindakan yang lebih hati-hati juga harus diterapkan saat melakukan ekstubasi trakea.<sup>12</sup>

## Simpulan

Laporan kasus ini menjelaskan tantangan manajemen jalan napas pada wanita hamil dengan penyakit Graves yang menjalani seksio sesarea emergensi di bawah anestesi umum. Perubahan fisiologis kehamilan serta komplikasi kehamilan seperti impending eklampsia dan edema paru serta pembesaran kelenjar tiroid memperberat risiko sulit intubasi. Kasus ini menegaskan bahwa kepatuhan terhadap algoritma dan perencanaan yang matang sangat krusial untuk mencegah komplikasi fatal, serta meningkatkan keselamatan ibu dan janin.

## Daftar Pustaka

- Šklebar I, Habek D, Berić S, Goranović T. Airway management guidelines in obstetrics. *Acta Clin Croat.* 2023; 62(Suppl1):85-90. Doi: 10.20471/acc.2023.62.s1.10.
- Murphy VE, Jensen ME. Longitudinal changes in upper and lower airway function in pregnancy. *Immunol Allergy Clin North Am [Internet].* 2023;43(1):17–26. Doi. org/10.1016/j.iac.2022.07.005
- Sharma MP, Cetera B. Thyroid disease and surgery [Internet]. Vol. 21, *Anaesthesia and Intensive Care Medicine.* Elsevier Ltd; 2020; 21(11):.558-71.Doi.org/10.1016/j.mpaic.2020.09.01
- Pascual ZN, Langaker MD. Physiology pregnancy. Dalam: *Physiology, Pregnancy.* Startpearls. [Internet].2024, 39. Tersedia dari: <https://pubmed.ncbi.nlm.nih.gov/32644730>
- Soma-Pillay P, Nelson-Piercy C, Tolppanen H, Mebazaa A. Physiological changes in pregnancy. *Cardiovasc J Afr.* 2016;27(2):89–94.

6. Kaur H, Kolli M. Acute pulmonary edema in pregnancy – fluid overload or atypical pre-eclampsia. *Cureus*. 2021;13(11):2019–21.
7. Sannaboraiah SK, Ramaswamy AH, Shaikh S. Thyroid disorders during pregnancy and anesthetic considerations. *Anaesthesia, Pain Intensive Care*. 2014;18(3):302–7.
8. Moleti M, Di Mauro M, Sturniolo G, Russo M, Vermiglio F. Hyperthyroidism in the pregnant woman: Maternal and fetal aspects. *J Clin Transl Endocrinol* [Internet]. 2019;16:100190. Tersedia dari: <https://doi.org/10.1016/j.jcte.2019.100190>
9. Nguyen CT, Sasso EB, Barton L, Mestman JH. Graves' hyperthyroidism in pregnancy: a clinical review. *Clin Diabetes Endocrinol*. 2018;4(1):1–9.
10. Bordoni L, Parsons K, Rucklidge MWM. Obstetric airway management. *Updat Anaesth*. 2019;34:7–13.
11. Mushambi MC, Kinsella SM, Popat M, Swales H, Ramaswamy KK, Winton AL, et al. Obstetric Anaesthetists' Association and Difficult Airway Society guidelines for the management of difficult and failed tracheal intubation in obstetrics. *Anaesthesia*. 2015;70(11):1286–306.
12. Delgado C, Ring L, Mushambi MC. General anaesthesia in obstetrics. *BJA Educ* [Internet]. 2020;20(6):201–7. Tersedia dari: <https://doi.org/10.1016/j.bjae.2020.03.003>